

**S.R.A. 6**  
**Réunion du réseau**  
**Centre-Val-De-Loire**

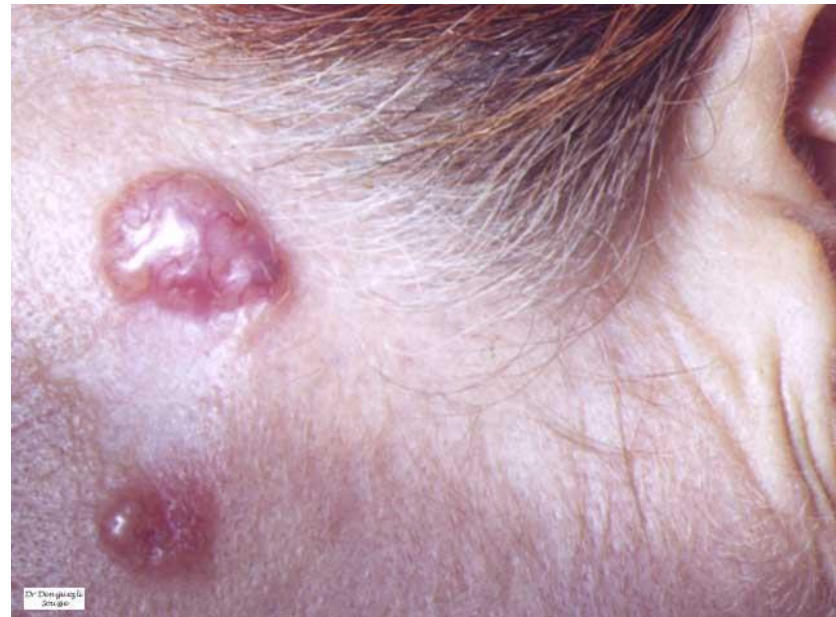
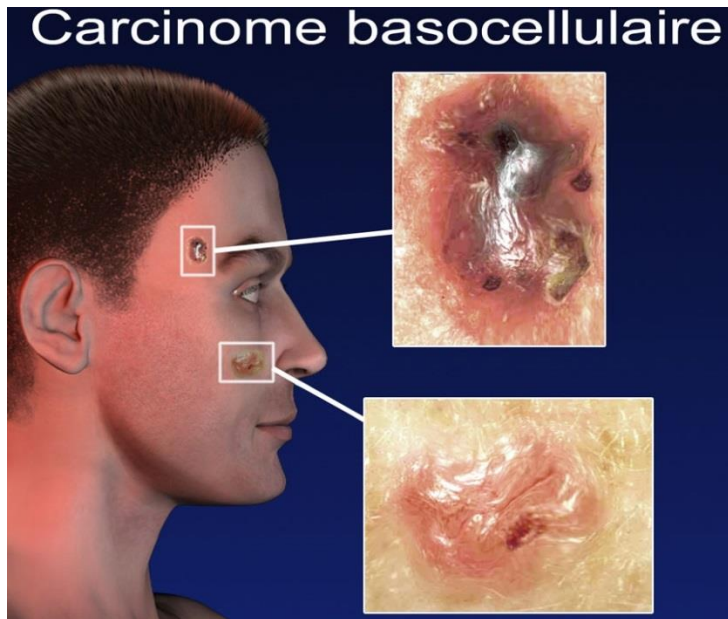
Orléans  
Le 22 janvier 2019

# Dossier Cristal 162898

- Homme, 61 ans, traumatisme crânien balistique
- ATCD : dépression, carcinome basocellulaire de l'oreille (ablation 2017)
- Traitement : Miansérine
- E.M.E. à J+1 de l'admission en réanimation
- HD stable sous NAD + HSHC. P/F = 400.  
Créat. 94. BHC et lipase nx.
- TDM TAP : embolie pulmonaire proximale bilatérale, lésion suspecte rein G 11 mm, 15 UH
- Histologie du basocellulaire : lésion métatypique
- Stop procédure

# Carcinomes basocellulaires

- Cancers cutanés les + fréquents : 50.000 nouveaux cas par an
- Facteurs de risque : peau claire, yeux clairs, cheveux clairs
- Exposition solaire excessive, brutale et répétée (dans l'enfance)
- Evolution locale, pas de métastases (< 0,1%)
- ≠ Carcinome spinocellulaire : métastases 2 à 5 % (20 % si atteinte muqueuse)



# Carcinome basocellulaire métatypique

- Rare (1,5 à 2,7 % des c. basocellulaires)
- Hommes > 70 ans
- Région cervico faciale (84%)
- Récidives ++
- Métastases + (7,4%) ( $\neq$  c. basocellulaires classiques => pas de métastases)
- Traitement = exérèse large + curage ganglionnaire +/- radiothérapie +/- chimiothérapie

# Conclusions

- Pour tout antécédent néoplasique :
  - Chronologie
  - Bilan d'extension
  - Histologie
  - Traitements
  - Guérison / rémission : depuis quand ?
  - Avis spécialisés ++ (ici : dermatologues)
  - Décision finale : SRA